Ponctionner, infiltrer ? pas si compliqué !

2

Zeineb Mahjoub

Quel médecin ne ressent pas un malaise devant un patient atteint de monoarthrite aiguë lorsqu'il doit faire une ponction ? Le spectre de l'arthrite infectieuse est toujours là et doit être confirmé ou infirmé. C'est vrai même si le patient souffre de polyarthrite rhumatoïde ou de goutte ou encore qu'il est sous anticoagulants. Revoyons ensemble les aspects généraux et familiarisons-nous avec les principales articulations.

Pour quel patient et à quoi faire attention ?

Quelles sont les indications de ponction ou d'infiltration articulaire ?

Les infiltrations articulaires et périarticulaires sont des interventions simples, fréquemment employées en clinique pour le soulagement rapide de nombreuses affections musculosquelettiques. Les indications bien reconnues sont le traitement d'une mono- ou d'une oligoarthrite (d'une à trois articulations) due à un rhumatisme inflammatoire dans le but d'atténuer rapidement la douleur et d'éviter une corticothérapie générale. Quant à l'arthrose, les plus récentes recommandations de pratique de l'American College of Rheumatology (ACR) préconisent les infiltrations de cortisone dans le traitement des symptômes seulement pour les articulations portantes, à savoir la hanche ou le genou[1]. Les infiltrations sont à éviter[1] ou à utiliser avec parcimonie dans les cas d'arthrose digitale ou de rhizarthrose afin d'éviter l'atrophie possible des tissus mous. Elles peuvent néanmoins être utiles contre certaines affections des tissus mous, comme les bursites, les tendinites et les ténosynovites, surtout en phase aiguë[2]. Il est important de mentionner qu'elles doivent s'intégrer dans une prise en charge thérapeutique globale comprenant, par exemple, des séances de physiothérapie en cas de lésions de la coiffe des rotateurs ou un traitement de fond dans les cas de rhumatismes inflammatoires.

La ponction articulaire aux fins d'analyse est particulièrement indiquée en cas de monoarthrite aiguë érythémateuse, une urgence médicale diagnostique du fait de la morbidité potentielle associée à une arthrite infectieuse non diagnostiquée. Cette dernière doit être évoquée même si le patient souffre d'une arthropathie inflammatoire connue, car l'arthrite septique est plus prévalente dans des articulations endommagées. Les signaux d'alerte pour reconnaître une arthrite septique sont un érythème (septique ou microcristallin) au niveau de l'articulation, une atteinte monoarticulaire, une immunodépression, une fièvre ou des symptômes évoluant rapidement[3].

Le liquide synovial physiologique a l'aspect visqueux du blanc d'œuf et est transparent ou jaune pâle. Les indications de drainage du liquide synovial peuvent être à visée diagnostique (liquide mécanique, inflammatoire, septique) ou thérapeutique (réduction de la pression intraarticulaire, drainage d'arthrite septique ou d'hémarthrose[3,4]). Ainsi, il faut prêter une

La Dre Zeineb Mahjoub, rhumatologue, exerce à l'Hôtel-Dieu de Lévis.

La ponction articulaire aux fins d'analyse est particulièrement indiquée en cas de monoarthrite aiguë érythémateuse, une urgence médicale diagnostique du fait de la morbidité potentielle associée à une arthrite infectieuse non diagnostiquée.

Repère

Tableau I

Contre-indications des infiltrations articulaires de corticostéroïdes[3,10]

Absolues

- Présomption d'un processus infectieux évolutif, local ou généralisé
- Lésion cutanée sur la zone de l'injection (cellulite, lacération, etc.)
- Allergie aux corticostéroïdes en injection
- Trouble important de la coagulation
- Infiltrations péritendineuses répétées (risque accru de rupture)

Relatives

- Anticoagulation avec RIN thérapeutique (2–3)
- Prothèse (s'en remettre à l'orthopédiste ou au rhumatologue)
- Diabète mal maîtrisé
- Hémarthrose

attention particulière à l'aspect macroscopique du liquide qui va orienter le diagnostic différentiel.

Les analyses à demander pour le liquide synovial sont le décompte cellulaire, le Gram et la culture, qui se font généralement sur un même tube, ainsi que la recherche de cristaux, qui se fait sur un deuxième tube.

Plus le nombre de leucocytes et le différentiel en polynucléaires sont importants, plus le liquide est inflammatoire. Dans la synovite infectieuse, le nombre de leucocytes varient de 25 000 éléments/mm^3 à plus de 100 000 éléments/mm^3, avec plus de 90 % de polynucléaires[5].

Il est généralement admis de se limiter à infiltrer la même articulation au plus tous les trois mois, principe plus empirique que validé par des données probantes. Les infiltrations de cortisone ont été principalement étudiées dans le traitement de la polyarthrite rhumatoïde et de l'arthrose et font partie de l'arsenal thérapeutique dans les recommandations de pratique[6]. Il n'y a pas de preuves qu'elles préviennent les dommages articulaires[7] ou les provoquent[8], ni qu'elles accélèrent la dégénérescence du cartilage en cas d'arthrose[9]. Les contre-indications absolues et relatives des infiltrations sont présentées dans le *tableau I*[3,10].

Quelles informations donner au patient[3,11] ?

Les complications

Expliquer au patient la raison et le déroulement de l'intervention contribue à son succès. L'infiltration ou la ponction articulaire sont peu douloureuses (niveau comparable à celui d'une prise de sang). La toxicité des infiltrations de cortisone est faible, mais le patient doit être avisé des complications possibles, la plus sérieuse étant l'arthrite septique (risque faible estimé à 1 pour 78 000)[3]. Il faut aviser le patient de consulter un médecin d'urgence si ses symptômes de synovite s'aggravent après quelques jours et qu'il fait de la fièvre. On voit de manière plus fréquente jusqu'à 15 % de réactions inflammatoires articulaires attribuables aux cristaux de corticostéroïdes[3]. Ces manifestations ressemblent à de l'arthrite septique. Toutefois, elles sont bénignes, malgré la douleur, et durent de 36 à 48 heures. La survenue très précoce d'une synovite réactionnelle dans les 24 premières heures permet de distinguer les deux entités[10].

Si le patient est diabétique, il est important de lui mentionner qu'une augmentation de sa glycémie est probable en raison de l'effet de la cortisone en injection sur l'ensemble de l'organisme[12].

Enfin, des réactions vasomotrices (ex. : un érythème facial, cervical et tronculaire) accompagnées de bouffées de chaleur surviennent chez 12 % des patients[3]. Elles ne sont pas de nature allergique, durent de 24 à 72 heures et peuvent se répéter aux infiltrations subséquentes. La possibilité d'une allergie vraie doit tout de même être éliminée.

Les autres complications possibles sont rares. Mentionnons l'atrophie sous-cutanée, la dépigmentation autour du point d'injection, la suppression transitoire de l'axe du cortisol, la rupture tendineuse et l'atteinte nerveuse périphérique.

Les précautions à prendre

Un repos relatif de l'articulation dans les 48 heures suivant l'infiltration est recommandé pour accroître l'efficacité de l'intervention[7]. L'application de glace le jour même en cas d'exacerbation de la douleur est aussi proposée. Comme nous l'avons dit précédemment, il faut aviser le patient de se présenter à l'ur-

gence en cas de symptômes compatibles avec une complication infectieuse. Enfin, la surveillance de la glycémie est de rigueur en cas de diabète.

Quels sont les principes généraux de la technique ?

La technique « No-Touch »

Après avoir donné son consentement, le patient est installé confortablement dans la position requise pour l'intervention. L'articulation à infiltrer ou à ponctionner doit être soutenue et détendue. Le matériel nécessaire comprend des gants non stériles, des compresses stériles, des aiguilles et des seringues de taille adaptée à l'articulation à ponctionner, des ampoules à usage unique de corticostéroïdes et d'anesthésiques locaux, deux tubes d'analyse si un drainage est nécessaire et un pansement sec. Les produits ainsi que le calibre et la longueur des aiguilles sont précisés plus loin selon l'indication d'infiltration. En ce qui concerne le drainage articulaire, il est préférable d'utiliser des aiguilles de gros calibre (22 G ou moins) pour les grosses articulations comme l'épaule ou le genou et de 22 G à 25 G pour les plus petites. Le retrait de liquide synovial est plus efficace avec de petites seringues (20 ml et moins), on peut changer les seringues autant que nécessaire pour un drainage d'épanchement synovial. L'utilisation d'une pince stérile avec la main non dominante peut aider à stabiliser l'aiguille au moment du changement de seringue[8].

La séquence des différentes étapes nécessaires pour une bonne technique d'infiltration est présentée dans le *tableau II*[2].

La désinfection peut se faire avec de l'alcool isopropylique à 70 %, du gluconate de chlorhexidine à 2 % ou de la povidone iodée à 2 %[11]. Il faut commencer au point d'insertion, puis élargir la zone dans un mouvement circulaire du centre vers la périphérie à trois reprises. La peau doit être sèche avant de procéder à la ponction. Une anesthésie locale à l'aide d'un anesthésique topique ou d'une injection sous-cutanée peut être effectuée, surtout si l'aiguille est de gros calibre.

Tableau II

Étapes d'infiltration selon la technique « No-Touch »

- Préparer le matériel, utiliser des aiguilles différentes pour le retrait des produits et pour l'injection, agiter le corticostéroïde avant l'injection
- Placer le patient dans une position confortable
- Trouver les repères anatomiques
- Marquer le point d'insertion de l'aiguille par une pression délicate de l'embout protecteur de l'aiguille
- Se laver les mains
- Porter des gants
- Désinfecter le point de ponction
- Ne plus toucher à la zone désinfectée
- Insérer l'aiguille
- Aspirer le liquide afin de vérifier la position intraarticulaire et s'assurer de ne pas injecter dans une veine
- Injecter tout le contenu de la seringue de corticostéroïde en l'absence de résistance
- Retirer l'aiguille
- Appliquer un pansement sec

Adapté de : Wittich CM, Ficalora RD, Mason TG et coll. Musculoskeletal injection. *Mayo Clin Proc* 2009 ; 84 (9) : 831-7. Reproduction autorisée.

Comment être sûr d'être en bonne position ?

Le passage de l'aiguille à travers la peau et la capsule articulaire peut causer une certaine sensibilité. Cependant, une douleur disproportionnée pourrait indiquer un mauvais positionnement et éventuellement un contact avec le périoste. La rencontre d'une résistance au moment de l'injection de la cortisone évoque plutôt une localisation intratendineuse. Le

Un repos relatif de l'articulation dans les 48 heures suivant l'infiltration est recommandé pour accroître l'efficacité de l'intervention.

Repère

Tableau III

Technique d'infiltration de l'épaule[3,10,11,13]

Approche	Position du patient	Méthode
Infiltration sous-acromiale : bursite sous-acromiale, tendinopathie chronique de la coiffe des rotateurs	Assis, bras le long du thorax, coude fléchi et main posée sur la cuisse	Repérer l'acromion et le sillon sous-acromial situé entre le bord inférieur de l'acromion et la tête humérale, introduire l'aiguille par approche latérale à la hauteur de ce sillon, parallèlement au sol. Si l'aiguille bute sur l'acromion, la retirer légèrement pour la diriger vers le bas et l'arrière de l'acromion.

Matériel	Conseils et mises en garde
Méthylprednisolone (Depo-Medrol) 40 mg/ml : 1 ml avec 1 ml de lidocaïne à 1 % Aiguille : calibre 25, longueur de 1 1/2 po	Il ne doit pas y avoir de résistance à la pression du piston de la seringue, ce qui signifierait que la position serait intratendineuse.

Approche	Position du patient	Méthode
Infiltration glénohumérale : synovite glénohumérale, capsulite rétractile	Assis, bras le long du thorax, main posée sur la cuisse, ou en décubitus dorsal, bras le long du corps	Approche antérieure : repérer l'apophyse coracoïde, puis insérer l'aiguille à 1 cm en position inférolatérale par rapport au processus coracoïde, orientée légèrement en médial par rapport à la peau. Approche postérieure : repérer la jonction entre le bord de l'acromion et l'épine de l'omoplate, puis insérer l'aiguille 2 cm en dessous, orientée vers l'apophyse coracoïde.

Matériel	Conseils et mises en garde
1 ml d'acétonide de triamcinolone (Kenalog) 40 mg/ml ou 1 ml de méthylprednisolone (Depo-Medrol) : 40 mg/ml Aiguille : calibre 22, longueur de 1 1/2 po	L'approche antérieure est à privilégier pour une ponction articulaire, car l'accumulation de liquide synovial se fait surtout en position antérieure, le plexus brachial est situé en inféromédial par rapport au processus coracoïde.

Tableau IV

Technique d'infiltration du coude[3,10,11,13]

Approche	Position du patient	Méthode
Infiltration intraarticulaire	Assis, bras posé contre la table d'examen ou en décubitus dorsal, le coude fléchi à 90°	Repérer le bord latéral de l'olécrâne, l'épicondyle latéral et la tête radiale. Introduire l'aiguille au niveau d'une dépression située au centre d'un triangle virtuel formé par ces trois repères, perpendiculairement à la peau et en visant le centre du coude.
	Matériel	**Conseils et mises en garde**
	1 ml de méthylprednisolone (Depo-Medrol) : 40 mg/ml Aiguille : calibre 22, longueur de 1 1/2 po	L'aiguille devrait être introduite d'au moins 1 cm.

Tableau V

Technique d'infiltration du poignet[3,10,11,13]

Approche	Position du patient	Méthode
Infiltration intraarticulaire	Assis, avant-bras sur la table d'examen ou appuyé sur un coussin, en légère flexion	Repérer l'espace articulaire radiocarpien situé distalement par rapport au tubercule de Lister, marqué ici par un trait, ainsi que le tendon du long extenseur du pouce. Introduire l'aiguille perpendiculairement à la peau.
	Matériel	
	1 ml de méthylprednisolone (Depo-Medrol) : 40 mg/ml. Aiguille : calibre 25, longueur de 1 pouce	

repositionnement de l'aiguille est alors requis. Le retour du liquide synovial confirme définitivement la position intraarticulaire, surtout dans le genou.

Comment choisir le corticostéroïde à infiltrer ?

En général, un cabinet de médecin ne dispose que d'un ou de deux types de corticostéroïdes en injection. L'acétonide de triamcinolone (Kenalog) et l'hexacétonide de triamcinolone (Aristospan) sont les produits les moins solubles. Leur action est plus longue. Ils sont plus appropriés pour l'infiltration intraarticulaire et ont été associés à un effet atrophiant et liponécrosant dans certaines études menées sur les animaux[6]. En revanche, la méthylprednisolone (Depo-Medrol) a une

Tableau VI

Technique d'infiltration du genou[3,10,11,13]

Approche	Position du patient	Méthode
Infiltration intraarticulaire : approche sous-rotulienne latérale ou médiale	Décubitus dorsal, genou légèrement fléchi (5°–10°), le pied en position neutre	Repérer le pôle supérieur de la rotule et les bords de la rotule, basculer légèrement la rotule du côté à infiltrer pour ouvrir l'espace articulaire et insérer l'aiguille directement sous le rebord de la rotule, parallèlement au sol, au niveau du tiers supérieur et des deux tiers inférieurs.
	Matériel	**Conseils et mises en garde**
	1 ml d'acétonide de triamcinolone (Kenalog) ou de méthylprednisolone (Depo-Medrol) : 40 mg/ml Aiguille : calibre 22, longueur de 1 1/2 po	L'approche médiale est plus facile d'accès, mais en général plus douloureuse.

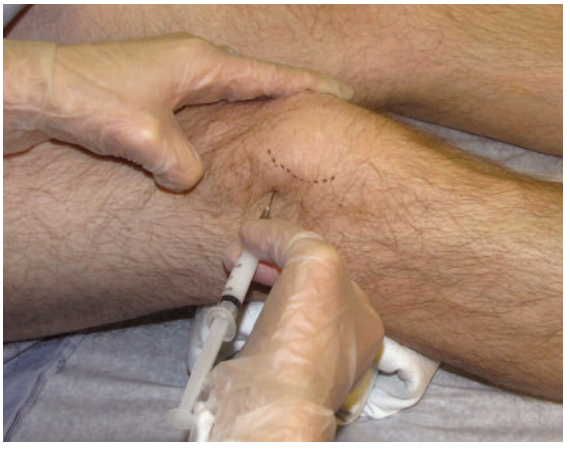

Approche	Position du patient	Méthode
Approche antérieure	Assis au bord de la table d'examen, jambes pendantes et genoux fléchis à 90°	Repérer le plateau tibial, le condyle fémoral et le tendon rotulien. Insérer l'aiguille directement dans cet espace latéralement au tendon rotulien avec orientation vers le centre du genou, parallèlement au sol.
	Matériel	**Conseils et mises en garde**
	Comme pour l'approche latérale	Cette technique peut aussi être effectuée en médial du tendon rotulien. Elle est à privilégier en cas d'arthrose fémoropatellaire ou de flexum du genou. Cette approche n'est pas utilisée lorsqu'il y a une indication de ponction.

durée d'action d'environ quatre semaines et est généralement plus utilisée pour l'infiltration des tissus mous[11]. Les essais thérapeutiques comparant les différents produits sont rares tandis que la pratique des médecins est variable. Ainsi, il n'y a pas de franche erreur à utiliser un produit plutôt qu'un autre.

L'efficacité de l'acide hyaluronique dans le traitement de la gonarthrose a été abondamment étudiée. Une grande revue Cochrane a montré une diminution significative de la douleur après quatre semaines ainsi qu'une amélioration de la fonctionnalité. Toutefois, ces données ne sont pas confirmées lorsque l'ana-

Tableau VII

Technique d'infiltration de la cheville[3,10,11,13]

Approche	Position du patient	Méthode
Infiltration intraarticulaire	Décubitus dorsal, jambe allongée, cheville en position neutre ou légère flexion plantaire	Repérer l'interligne articulaire tibioastragalienne et le tendon tibial antérieur, insérer l'aiguille médialement au tendon, directement dans l'interligne articulaire en visant le tendon d'Achille.
	Matériel	**Conseils et mises en garde**
	1 ml de méthylprednisolone (Depo-Medrol) : 40 mg/ml Aiguille : calibre 22, longueur de 1 1/2 po	L'aiguille devrait être introduite d'au moins 1 cm. L'artère pédieuse est située latéralement au tendon tibial antérieur.

lyse ne prend en compte que les études de bonne qualité méthodologique[13]. L'American College of Rhumatology ne se prononce ni pour ni contre[2].

Le rôle des anesthésiques locaux[2,8,10,11]

L'association d'un agent anesthésique, le plus souvent du chlorhydrate de lidocaïne sans épinéphrine (Xylocaine) à 1 % ou à 2 % avec corticostéroïde se fait généralement dans les infiltrations périarticulaires. L'indication principale est la confirmation du diagnostic clinique par le soulagement rapide de la douleur. Les autres rôles connus sont une meilleure distribution des corticostéroïdes dans les tissus infiltrés ainsi qu'une possible diminution du risque d'inflammation réactionnelle causée par les corticostéroïdes. Il est important de mentionner qu'un des agents de conservation des fioles de lidocaïne, le méthylparabène, est bactériostatique et peut ainsi réduire la sensibilité de la culture du liquide synovial en cas d'infection, ce qui n'est pas le cas avec les ampoules unidoses de lidocaïne qui n'en contiennent pas. Il est donc plus prudent de s'abstenir d'utiliser le chlorhydrate de lidocaïne en injection intraarticulaire en cas de présomption d'arthrite septique[3].

Quels sont les repères anatomiques ?

Pour les articulations les plus couramment infiltrées en clinique, nous allons revoir les techniques possibles ainsi que le matériel requis (*tableaux III* à *VII*)[3,10,11,14].

NOUS AVONS VU que les indications d'infiltration sont fréquentes et que les contre-indications et complications sont rares, ce qui donne toute son importance à ce type de traitement peu effractif. L'acquisition de la technique et la connaissance des repères anatomiques permettent de lever l'appréhension possible devant ces gestes techniques, de se motiver à les pratiquer et de se sentir en maîtrise de la situation lors d'une urgence !

Date de réception : le 30 novembre 2012
Date d'acceptation : le 8 janvier 2013

La Dre Zeineb Mahjoub reçoit une subvention de recherche de Bristol-Myers Squibb de janvier à septembre 2013.

L'acétonide de triamcinolone (Kenalog) et l'hexacétonide de triamcinolone (Aristospan) sont les produits les moins solubles. Leur usage est plus approprié en infiltration intraarticulaire.

Repère

Summary

Joint Aspirations and Injections? Not That Complicated! Intra-articular injections are part of the therapeutic arsenal for many musculoskeletal conditions and help avoid systemic corticosteroid therapy. Contraindications are rare, but the main one is suspected septic arthritis. Joint aspiration is crucial given the clinical presentation of rapidly progressive, acute monoarthritis in order to rule out septic arthritis, a medical emergency. The No-Touch procedure is generally used to perform aspirations or injections with sterile materials but without the need to wear sterile gloves. Methylprednisolone is the injectable corticosteroid of choice for soft-tissue injections. Signs of accurate needle placement include a relatively painless procedure, the absence of resistance and the return of synovial fluid. It is recommended to space out injections at least every three months; however, there is no evidence that they accelerate cartilage deterioration in osteoarthritis. The most serious complication arising from these procedures is the induction of infectious arthritis, but this is rare and is estimated to occur in fewer than 1 in 78,000 cases.

Bibliographie

1. Hochberg MC et coll. American College of Rheumatology 2012 Recommendations for the Use of Nonpharmacologic and Pharmacologic Therapies in Osteoarthritis of the Hand, Hip, and Knee. *Arthritis* Care Res (Hoboken) 2012 ; 64 (4) : 465-74.
2. Wittich CM, Ficalora RD, Mason TG et coll. Musculoskeletal injection. *Mayo Clin Proc* 2009 ; 84 (9) : 831-7.
3. Courtney P, Doherty M. Joint aspiration and injection and synovial fluid analysis. *Best Pract Res Clin Rheumatol* 2009 ; 23 (2) : 161-92.
4. Schumacher HF Jr. Aspiration and injection therapies for joints. *Arthritis Rheum* 2003 ; 49 (3) : 413-20.
5. Margaretten ME. Does this adult patient have septic arthritis? *JAMA* 2007 ; 297 (13) : 1478-88.
6. Cole BJ. Injectable corticosteroids in modern practice. *J Am Acad Orthop Surg* 2005 ; 13 (1) : 37-46.
7. Dernis E et coll. Use of glucocorticoids in rheumatoid arthritis – Pratical modalities of glucocorticoid therapy: Recommendations for clinical practice based on data from the literature and expert opinion. *Joint Bone Spine* 2010 ; 77 (5) : 451-7.
8. Roberts WN. Intraarticular and soft tissue injections: What agent(s) to inject and how frequently? *UpToDate* (à jour au 26 octobre 2012). Site Internet : *www.uptodate.com* (Date de consultation : le 10 novembre 2012).
9. Raynauld JP et coll. Safety and efficacy of long-term intraarticular steroid injections in osteoarthritis of the knee: a randomized, double-blind, placebo-controlled trial. *Arthritis Rheum* 2003 ; 48 (2) : 370-7.
10. Tremblay JL. Ponctions articulaires et infiltrations. Dans : Tremblay JL. *L'examen musculosquelettique.* Montréal : Les Presses de l'Université de Montréal ; 2009. p. 345.
11. Béliveau P, Parent R. Les protocoles techniques. Dans : Béliveau P. *Infiltrations de corticoïdes.* Montréal : Béliveau Éditeur ; 2007. p. 35.
12. Habib GS. Systemic effects of intra-articular corticosteroids. *Clin Rheumatol* 2009 ; 28 (7) : 749-56.
13. Bellamy N. Viscosupplementation for the treatment of osteoarthritis of the knee. *Cochrane Database Syst Rev* 2006. DOI : CD005321.
14. Canoso JJ, Naredo E. Aspiration and injection of joints and periarticular tissues and intralesional therapy. Dans : Hochberg MC. *Rheumatology.* 5e éd. Philadelphie : Mosby Elsevier ; 2011. p. 617.