La cryothérapie
pour le meilleur et sans le pire !

Anne-Josée Flynn

Sans le pire ? Je vois déjà plusieurs d'entre vous sourciller à vous demander en quoi la cryothérapie peut être si risquée. Comme vous, j'ai été étonnée d'apprendre certaines histoires qui ont mal tourné, ce qui m'a poussée à approfondir mes connaissances sur le sujet et à vous en faire part. Mon but sera donc de vous faire réaliser que nous pouvons tous pratiquer cette technique de façon sécuritaire, dans la mesure où nous avons les notions élémentaires et, évidemment, de l'azote liquide ! Mais quel est donc le pire ?

La cryothérapie est l'une des techniques les plus utilisées par le médecin de famille pour traiter plusieurs lésions dermatologiques. Nous sommes nombreux à la pratiquer sans trop nous poser de questions, accordant par exemple le même temps de congélation à tous les types de lésions. Qui n'a pas déjà été tenté de soumettre une lésion à plusieurs cycles gel-dégel pendant la même séance, étant convaincu que ce traitement allait enfin être efficace (à la plus grande satisfaction du patient le plus souvent) ? Heureusement, les complications sérieuses sont rares. Toutefois, elles peuvent entraîner des poursuites, notamment en cas de rupture tendineuse[1]. Afin de vous éviter un tel stress, je vous propose de revoir ensemble les grands principes de la cryothérapie afin de la pratiquer dorénavant avec plus de rigueur.

Figure 1

Mécanisme d'action de la cryothérapie



La technique d'application : compliquée ou pas ?

Mécanisme d'action de la cryothérapie

La cryothérapie fait appel au froid pour détruire les tissus ciblés. De fait, les cellules sont détruites par la cristallisation de l'eau à l'intérieur de celles-ci. Plusieurs produits de congélation ont vu le jour au début du XXe siècle, mais c'est l'azote liquide qui, à partir des années 1940, devint l'agent cryogène le plus employé à des fins cliniques en raison de son efficacité supérieure. Le point d'ébullition de l'azote liquide est de – 196 °C. Cet agent permet d'obtenir rapidement la température tissulaire désirée selon le type de lésions. Les lésions bénignes sont détruites entre – 20 °C et – 30 °C, tandis que les lésions malignes, dont le traitement relève plus de la spécialité, nécessitent des températures de – 40 °C à – 50 °C[2]. À titre d'exemple de rapidité d'action, l'azote liquide permet de faire passer la température tissulaire de – 25 °C à – 50 °C en aussi peu que trente secondes. À – 50 °C, les dommages aux tissus sont cependant irréversibles[3].

La Dre Anne-Josée Flynn, médecin de famille, exerce à l'unité de médecine familiale Laurier, à Québec. Elle est également professeure titulaire de clinique au Département de médecine familiale et de médecine d'urgence de l'Université Laval.

Figure 2

Outils d'application de l'azote liquide



La *figure 1* illustre bien que pour atteindre – 50 °C, on doit obtenir une marge blanche de 5 mm au pourtour de la lésion. C'est ce qu'on appelle communément la zone glacée. À ce moment, on atteint la température visée en profondeur[2].

Outils d'application

À l'heure actuelle, les outils d'application courants sont le cryopistolet et la tige montée (*figure 2*). Même si les deux outils sont d'une efficacité comparable[4], le cryopistolet est forcément plus pratique étant donné sa rapidité à obtenir la zone glacée. Par contre, chez les enfants et pour les verrues situées près des yeux, la tige montée peut s'avérer un meilleur choix. Comme le cryopistolet assure une meilleure vue de la lésion, le temps de congélation est plus précis. En outre, il peut être doté d'embouts de tailles différentes. Le coût d'un cryopistolet n'est cependant pas négligeable (environ 1000 $), même si l'achat peut en valoir le coût si le nombre de cas à traiter est élevé. Ceux qui ne veulent pas débourser autant d'argent peuvent toujours se rabattre sur les tiges montées, la ouate et les verres en styromousse. Le résultat sera tout aussi convaincant, mais juste un peu moins chic (1000 tiges montées pour 2,70 $, un sac de verres en styromousse pour 17 $, un sac de ouate pour 7,50 $). Évidemment, les deux techniques nécessitent un contenant sous pression pour l'entreposage de l'azote liquide dont le coût varie de 850 $ à 900 $. Quant à l'azote, il coûte 45 $ pour 25 litres (ces données sont tirées du registre d'approvisionnement du CSSS de la Vieille-Capitale).

Le recours à une pince à griffes est aussi parfois possible. Il faut la laisser tremper quelques secondes dans l'azote liquide qui aura été versé au préalable dans un verre en styromousse.

Techniques d'application

Le cryopistolet sert à vaporiser l'azote liquide directement sur la lésion à une distance de 1 cm à 1,5 cm de cette dernière jusqu'à la formation d'un halo blanc du diamètre voulu autour de la lésion (zone glacée). La durée d'application et le diamètre du halo varient en fonction du type de lésion (*tableau I*)[2,5,6].

Quant à la tige montée, il suffira de l'appliquer directement sur la lésion et d'attendre l'apparition de la zone glacée. Si nous utilisons un contenant à usage quotidien pour plusieurs patients, il faut jeter la tige montée après chaque utilisation pour éviter toute contamination de notre agent cryogène[1]. La tige montée gèlera la lésion à une profondeur moindre que le cryopistolet, ce qui constitue un léger désavantage. Cependant, la profondeur est suffisante pour la plupart des lésions bénignes. L'estimation du temps de congélation est aussi moins précise.

La tige montée et le cryopistolet sont d'une efficacité équivalente bien que ce dernier soit préféré par les médecins[4]. Le cryopistolet s'avère, par ailleurs, plus utile

Tableau I

Temps de congélation, marge et nombre de cycles gel-dégel selon le type de lésion[2,5,6]

Lésion	Temps de congélation	Marge	Nombre de cycles de gel-dégel
Verrue plantaire	20 s – 30 s	1 mm – 2 mm	2
Verrue vulgaire	10 s	1 mm – 2 mm	1
Condylome	10 s	1 mm – 2 mm	1
Kératose actinique	5 s – 10 s	1 mm – 2 mm	1
Kératose séborrhéique mince	10 s	1 mm – 2 mm	1
Kératose séborrhéique épaisse	20 s – 30 s	1 mm – 2 mm	1
Acrochordon	5 s – 10 s	1 mm – 2 mm	1
Lentigo solaire	5 s	1 mm – 2 mm	1
Molluscum contagiosum	5 s – 10 s	1 mm – 2 mm	1

en présence de lésions sur un territoire plus étendu ou dans le cas de lésions multiples.

La pince à griffes est particulièrement bien adaptée aux lésions pédiculées, comme les acrochordons. Préalablement trempée dans l'azote liquide, elle peut alors être appliquée à la base de la lésion qui se nécrosera et se détachera en peu de temps.

Trucs du métier

Pour faciliter l'application d'azote liquide avec une tige montée, nous ajouterons un peu d'ouate sur celle de la tige afin d'augmenter la quantité de produit. On accroîtra ainsi la rapidité d'action du produit ainsi que notre efficacité. La *figure 3* illustre bien cette technique.

Avec le cryopistolet, afin de concentrer l'azote liquide sur notre lésion en protégeant le plus possible la peau saine, nous pouvons toujours utiliser un spéculum pour otoscope (*figure 4*). Le jet est alors dirigée sur une région plus circonscrite autour de la lésion[3].

Indications et contre-indications

La cryothérapie permet de traiter plusieurs lésions dermatologiques courantes en médecine de première ligne (*tableau II*)[2,5]. Le *tableau III*[2,5] en résume les

Figure 3

Comment optimiser une tige montée pour appliquer l'azote liquide

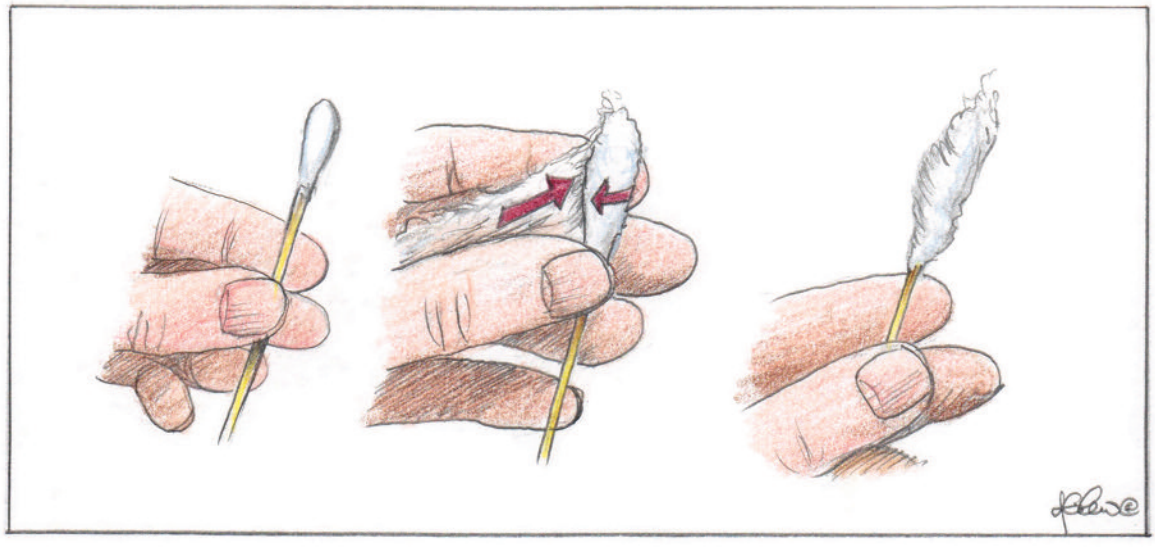

Figure 4

Technique avec un speculum d'otoscope



contre-indications absolues et relatives. En résumé, toute lésion dont le diagnostic nécessite une biopsie constitue une contre-indication absolue, car la cryothérapie amène une destruction des tissus et, ainsi, des modifications histologiques importantes. Une circulation réduite au siège de la lésion et l'incapacité du patient à accepter une complication, comme l'hypopigmentation, constituent aussi des contre-indications absolues[5].

Efficace ou pas ?

S'il est vrai que la cryothérapie peut traiter plusieurs lésions cutanées, est-elle supérieure à l'acide salicylique dans le cas des verrues ? Une étude récente[7] a comparé l'effet des deux traitements sur les verrues plantaires. Étonnamment, la cryothérapie ne s'est pas révélée plus efficace que l'acide salicylique à 50 %, le taux de guérison étant de seulement 14 % après douze semaines dans les deux groupes ! Rassurez-vous, selon un article du *Canadian Family Physician* de 1999[6], le taux de guérison des verrues avec la cryothérapie est de 60 % à 70 %. Ce même taux est largement haussé à six semaines si on lui associe un traitement quotidien avec l'acide salicylique (86 %)[6]. Les auteurs concluent donc que l'acide salicylique a un meilleur rapport coûts/avantages.

Afin d'accroître le taux de guérison des verrues plantaires, la tendance actuelle est d'associer la cryothérapie et un traitement à base d'acide salicylique effectué par le patient à la maison. Il semblerait qu'on n'aurait pas de gains supplémentaires à poursuivre au-delà de quatre traitements de cryothérapie[1]. Et combien de patients viennent nous voir pour leur xième traitement (quand on le leur demande évidemment !) ? Dorénavant, il faut donc avoir le réflexe de penser à une autre

Tableau II

Indications les plus courantes de la cryothérapie en médecine familiale[2,5]

- Verrue vulgaire
- Verrue plane
- Verrue plantaire
- Verrue génitale
- Kératose séborrhéique
- Kératose actinique
- Molluscum contagiosum
- Molluscum pendulum (acrochordon)
- Lentigo solaire

Tableau III

Contre-indications à la cryothérapie[2,5]

Contre-indications absolues

- Biopsie nécessaire
- Mauvaise circulation au siège de la lésion
- Mélanome
- Risque élevé d'hypopigmentation résiduelle non souhaitable pour le patient (spécialement chez les gens de race noire)

Contre-indications relatives

- Urticaire au froid
- Maladie de Raynaud
- Maladie auto-immune (collagénose)
- Traitement immunodépresseur concomitant
- Cryoglobulinémie
- Myélome multiple
- Endroit à risque de complications : replis nasaux, lésions prétibiales, marges des paupières

solution[8]. D'abord, si la verrue est asymptomatique, la décision de ne pas traiter peut être une option à envisager sérieusement, considérant que le taux de guérison spontanée varie de 60 % à 70 % après trois mois[8].

Dans le cas des condylomes, la cryothérapie représente le traitement de choix. Son efficacité est supérieure à celle de l'acide trichloracétique ou de la podophylline[6]. Elle est cependant moins performante que l'électrodessiccation. Pour le lentigo solaire, elle s'est révélée deux fois plus efficace que le traitement au laser[6]. Pour les lésions du type molluscum contagiosum chez l'enfant, l'imiquimod à 5 % constitue un meilleur choix en présence de plusieurs petites lésions[9]. Pour des molluscums plus gros et plutôt dispersés çà et là, la cryothérapie serait supérieure[9].

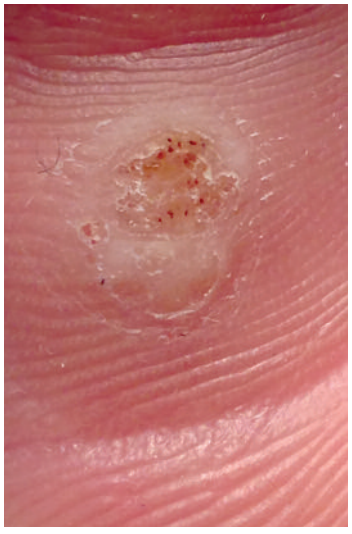

Photo 1. *Microthrombus avant émondage*

Photo 2. *Microthrombus après émondage*

Émonder ou pas ?

Les verrues de toutes sortes sont certes les lésions les plus traitées par cryothérapie. Afin d'augmenter l'efficacité du traitement, il est primordial d'enlever la kératose pour dégager le plus possible les racines de la verrue avant d'appliquer l'azote. Selon une étude, ce principe est vrai pour les verrues plantaires, mais pas pour les verrues au niveau des mains[6]. L'étude est-elle biaisée du fait que les verrues plantaires ont d'emblée plus d'hyperkératose que celles des mains ? L'émondage peut également être utile au diagnostic. Par exemple, quand on veut faire la différence entre un simple cor et une verrue, il pourrait mettre en évidence l'absence des lignes de la peau ainsi que des microthrombus (*photos 1* et *2*), signes classiques d'une verrue.

La durée d'application : standardisée ou pas ?

Zone glacée

La formation d'une zone glacée sur la lésion va permettre une certaine standardisation de la technique. En effet, c'est à partir du moment où la lésion devient toute blanche avec la marge désirée, que commencera le temps de congélation (temps 0) (*figure 1*). Pour les lésions bénignes, les marges devront être de 1 mm à 2 mm.

Le cycle gel-dégel

Un cycle gel-dégel se définit par le temps 0 où la zone glacée est visualisée avec la marge désirée, et le temps X, où la lésion blanche est totalement disparue.

Le temps de congélation

Le temps de congélation est déjà établi selon le type de lésion. Il ne s'agit donc pas de vaporiser l'azote liquide pendant le temps évoqué, mais plutôt de s'assurer que la zone glacée est maintenue le temps voulu. Au besoin, nous pouvons réappliquer un peu d'azote afin de prévenir le dégel avant le temps souhaité. Dans ce cas, il devient plus facile de travailler avec un cryopistolet qui nous permettra de mieux visualiser la lésion et d'obtenir la zone glacée plus rapidement.

Par exemple, pour les verrues vulgaires, planes et génitales, la zone glacée devrait être maintenue pendant dix secondes alors que pour les verrues plantaires, elle pourrait l'être jusqu'à trente secondes.

Le *tableau I* illustre bien la durée ou le temps de congélation de plusieurs lésions dermatologiques fréquentes en première ligne ainsi que la marge de la zone glacée recherchée.

Le temps de congélation est déjà établi selon le type de lésion. Il ne s'agit donc pas de vaporiser l'azote liquide pendant le temps évoqué, mais plutôt de s'assurer que la zone glacée est maintenue le temps voulu.

Repère

Tableau IV

Complications précoces et tardives de la cryothérapie[2,5]

Précoces

- Douleur
- Céphalée vasculaire (lésions temporales)
- Syncope vasovagale
- Œdème local
- Phlyctène hémorragique ou non
- Infection

Tardives

- Hypopigmentation
- Hyperpigmentation
- Chéloïde
- Onychodystrophie
- Perte de pilosité
- Granulome pyogénique
- Lésion nerveuse
- Rupture tendineuse

Un ou deux cycles de gel-dégel ?

La majorité des lésions traitées par cryothérapie ne nécessite qu'un seul cycle de gel-dégel. Seules les verrues plantaires et les kératoses séborrhéiques épaisses en exigent deux[2,6] (*tableau I*). Lorsque c'est le cas, le deuxième cycle sera appliqué dès que la lésion sera complètement dégelée, c'est-à-dire lorsqu'elle sera revenue à son état initial, ce qui peut prendre de deux à quarante secondes[10].

Intervalle entre les traitements

De façon générale, les traitements de cryothérapie sont répétés toutes les deux ou trois semaines pour assurer un meilleur taux de guérison. De plus, au-delà de trois mois, ce qui correspond à environ quatre traitements, les bienfaits ne sont pas reconnus[11].

La cryothérapie : le pire existe-t-il vraiment ?

Les effets indésirables et les complications

La cryothérapie, même s'il s'agit d'une technique simple et efficace, n'est pas exempte d'effets indésirables ni de complications. La douleur ou une sensation de brûlure, surtout au moment du dégel, sera variable d'un patient à l'autre. Les points les plus sensibles sont les doigts (surtout la région périunguéale), les oreilles et les tempes. L'éventualité d'une syncope vasovagale n'est pas à exclure. Un œdème localisé peut survenir, plus particulièrement au niveau du front, de la région périorbitaire et du périnée. La formation d'une phlyctène, même hémorragique, survient relativement fréquemment, surtout si les lésions sont épaisses, comme les verrues plantaires. De façon générale, l'application de compresses humides fraîches de dix à quinze minutes, 3 f.p.j., peut atténuer les effets indésirables aigus. L'infection locale peut aussi se manifester de façon précoce. Pour l'éviter, nous conseillons l'application d'un onguent antibiotique, comme la bacitracine ou la polymyxine B.

Le *tableau IV*[2,5] dresse une liste assez exhaustive des complications précoces et tardives. Certaines sont plus sérieuses parce qu'elles entraînent une atteinte fonctionnelle ou ont un caractère permanent.

L'hypopigmentation, présente surtout chez les personnes de race noire (particulièrement si le temps de congélation dépasse 30 secondes), peut constituer un problème esthétique important, car elle est permanente. Elle est causée par une plus grande sensibilité des mélanocytes à la congélation. Elle est donc moins apparente chez les patients dont la peau est claire. Si l'application se fait sur une zone contenant des follicules pileux, la perte éventuelle de poils ou de cheveux sera également permanente. L'atteinte nerveuse se retrouve surtout quand les nerfs sont superficiels, comme sur la face latérale des doigts, derrière l'oreille et au niveau du nerf péronier[10]. Heureusement, cette complication est temporaire, mais l'atteinte sensitive peut facilement durer de douze à dix-huit mois avant de revenir à la normale[2]. La rupture tendineuse est une possibilité lors-

De façon générale, les traitements de cryothérapie sont répétés toutes les deux ou trois semaines pour assurer un meilleur taux de guérison. De plus, au-delà de trois mois, ce qui correspond à environ quatre traitements, les bienfaits ne sont pas reconnus.

Repère

qu'on traite une lésion trop profondément sur la surface des extenseurs des doigts[6]. Enfin, une nécrose peut également se produire dans des cas où la vascularisation est réduite ou lorsque la peau est déjà endommagée[6].

Comment éviter les complications ?

Un bon diagnostic et une connaissance des indications et contre-indications de la cryothérapie sont des éléments essentiels pour éviter les complications. Le respect des temps de congélation et du nombre de cycles gel-dégel est également primordial.

Combien d'entre nous avons déjà été tentés de surcongeler certaines lésions en pensant améliorer l'efficacité de notre traitement ? Connaissant maintenant les risques potentiels, saurons-nous nous retenir davantage ?

La cryothérapie est maintenant démythifiée pour les uns ou consolidée pour les autres. Retenons que la tige montée est un outil aussi efficace que le cryopistolet. Cependant, ce dernier, plus polyvalent et plus précis pour l'estimation du temps de congélation, constituera un investissement à coup sûr si le débit en vaut la chandelle. Un diagnostic précis, le choix des lésions à traiter et la durée de congélation sont les facteurs déterminants qui assureront de bons résultats. Une lésion dont on ne connaît pas la nature exacte ne sera pas traitée par cryothérapie, car nous savons désormais que cette technique entraîne des modifications tissulaires non souhaitables advenant la nécessité d'une biopsie diagnostique. Bien que les complications importantes soient rares quand nous mettons en pratique tous les concepts mentionnés dans cet article, il vaut mieux traiter moins longtemps que trop longtemps (moins de trente secondes). Ainsi, nous ne connaîtrons jamais le pire !

Date de réception : le 1er novembre 2012
Date d'acceptation : le 6 décembre 2012

La Dre Anne-Josée Flynn n'a déclaré aucun intérêt conflictuel.

L'auteure tient à remercier la Dre Isabelle Collin pour sa collaboration à titre de dessinatrice.

Summary

Cryotherapy… For Better, Not Worse. Cryotherapy is one of the most common techniques used by family physicians to treat various skin lesions. The most widely used tools today are cryoguns and cotton-tip applicators. In both cases, liquid nitrogen is applied until a white halo (frozen area) forms around the lesion. Freeze time and halo diameter vary with the type of lesion. In our daily practice, halo margins are most often between 1 mm and 2 mm. Freeze time begins when the lesion turns completely white with the desired margin.

A proper diagnosis and knowledge of the indications and contraindications help prevent many complications. It is also crucial to follow the guidelines regarding freeze times and the number of freeze-thaw cycles.

Bibliographie

1. Gibbs S, Harvey I, Sterling J et coll. Local treatments for cutaneous warts: systematic review. *BMJ* 2002 ; 325 (7362) : 461.
2. Andrews MD. Cryosurgery for common skin conditions. *Am Fam Physician* 2004 ; 69 (10) : 2365-72.
3. Brown JS. Minor surgery. A text and atlas. 3e éd. Londres : Chapman & Hall Medical ; 1997.
4. Ahmed I, Agarwal S, IIchyshyn A et coll. Liquid nitrogen cryotherapy of common warts: cryo-spray vs. cotton wool bud. *Br J Dermatol* 2001 ; 144 (5) : 1006-9.
5. Auger I, Pelletier M. Cryothérapie. Fiche descriptive des techniques en dermatologie. Québec : Département de médecine familiale et de médecine d'urgence de l'Université Laval ; 2010. Site Internet : *https://dl.dropbox.com/u/5688390/Fiche Cryo (2010.05.13) - Finale.pdf* (Date de consultation : le 1er avril 2013).
6. Wetmore SJ. Cryosurgery for common skin lesions. Treatment in family physicians' offices. *Can Fam Physician* 1999 ; 45 : 964-74.
7. Cockayne S, Hewitt C, Hicks K et coll. Cryotherapy versus salicylic acid for the treatment of plantar warts (verrucae): a randomised controlled trial. *BMJ* 2011 ; 342 : d3271.
8. Sterling JC, Handfield-Jones S, Hudson PM. Guidelines for the management of cutaneous warts. *Br J Dermatol* 2001 ; 144 (1) : 4-11.
9. Morgan AJ. Department of dermatology. University of medecine and dentistry of New Jersey-New Jersey Medical School. *Cryotherapy* Medscape : à jour au 8 octobre 2012. Site Internet : *http://emedicine.medscape.com/article/1125851-overview* (Date de consultation : le 4 avril 2013).
10. Goldstein BG, Goldstein AO. Dermatologic procedures. *UpToDate* (à jour au 30 avril 2012). Site Internet : *www.uptodate.com* (Date de consultation : le 21 septembre 2012).
11. Bacelieri R, Marchese Johnson S. Cutaneous warts: an evidence-based approach to therapy. *Am Fam Physician* 2005 ; 72 (4) : 647-52.

La rupture tendineuse est une possibilité lorsqu'on traite une lésion trop profondément sur la surface des extenseurs des doigts.

Repère